ENTEROSCOPÍA ASISTIDA POR BALÓN: DESCUBRIENDO LA CAJA OSCURA DEL TUBO DIGESTIVO

Dr. Matías Vega; Servicio de Gastroenterología, Clínica de Cuyo, Mendoza.

El intestino delgado ha sido considerado tradicionalmente la caja oscura del tubo digestivo. En las últimas décadas este concepto fue derrumbado por el desarrollo de técnicas imagenológicas que permiten evaluar yeyuno e íleon en su totalidad. La gran ventaja de las técnicas endoscópicas es la de permitir la intervención mínimamente invasiva y resolver patologías que previamente requerían cirugía, disminuyendo de esta forma la morbilidad y la mortalidad.

El objetivo de esta revisión es realizar una descripción de la enteroscopía asistida, evaluar su utilidad en las patologías más frecuentes del intestino delgado y comparar las distintas técnicas.

La enteroscopía es una técnica que inicialmente se realizaba con endoscopios especialmente diseñados o con colonoscopios pediátricos para evaluar los segmentos iniciales del yeyuno (push enteroscopy) o intraoperatorio ya sea vía oral o mediante enterotomía asistido por el cirujano para identificar lesiones y tratarlas endoscópicamente o localizar el sitio de resección.

En el año 2001 Yamamoto et al describieron la técnica de enteroscopía asistida por un sistema de doble balón y fue desarrollado para uso comercial por Fujinon en el 2003. A partir de este momento se reportaron los primeros

estudios completos del tubo digestivo. Desde el año 2007 Olympus corp dispone de un sistema de enteroscopía asistida por único balón. Éste tiene como objetivo simplificar la técnica y acortar el tiempo de exploración. Posteriormente Spirus Medical (Bridgewater, MA, USA) presentó la enteroscopía en espiral con este mismo objetivo (actualmente retirado del mercado), y en este momento está a prueba un espiral motorizado. Las ventajas de cada uno y su utilidad serán discutidas en esta revisión.

Este procedimiento puede realizarse vía anterógrada que en general se prefiere realizar con anestesia general o vía retrograda que puede realizarse con sedación consciente. La vía de abordaje será definida según sospecha o certeza de localización de la patología a tratar. La vía retrógrada necesita preparación convencional del colon y suele ser más dificultosa por la necesidad de intubación de la válvula ileocecal lo cual no siempre es posible. En general se realizan estudios por imágenes previamente (cápsula endoscópica, EnteroResonancia o EnteroTomografía) que permiten identificar el segmento que debe ser explorado. Para la evaluación de yeyuno y 2/3 partes proximales de íleon se sugiere abordaje anterógrado y para el 1/3 distal de íleon es recomendable la vía retrógrada.

Es una exploración técnicamente demandante que suele ser prolongada, esto motiva la utilización de Dióxido de Carbono que se disuelve en agua con una velocidad 100 veces mayor que el aire. Está demostrado que su utilización acorta el procedimiento, permite una mayor profundidad de inserción y aumenta la frecuencia de enteroscopía completa (evaluación total del tubo digestivo ya sea con una única vía de abordaje o utilizando ambas vías y marcando intubación en profundidad con un tatuaje con tinta china o clips hemostático). Además de estas ventajas, la utilización de Dióxido de Carbono minimiza el disconfort post-procedimiento.

Las principales indicaciones son las siguientes:
Tratamiento de lesiones vasculares (termocoagulación con Argón plasma).
Dilatación neumática de estenosis benignas (Enfermedad de Crohn/ posquirúrgicas).
Biopsias de lesiones malignas.
Colocación de stent.

Polipectomía endoscópica (Pólipos esporádicos/ Síndrome de Peutz Jeghers).
Biopsias en Enfermedad Celíaca complicada (yeyunitis ulcerativa).
Colocación de yeyunostomía endoscópica.
Extracción de cuerpo extraño.
Marcación de lesiones malignas para resección quirúrgica.
Realización de CPRE en casos de anatomía postoperatoria.

Puede utilizarse fluoroscopía para verificar la posición del endoscopio durante la progresión. En general los endoscopistas con experiencia en la técnica prescinden de la asistencia fluoroscópica. Tiene utilidad cuando es necesario evaluar lesiones con contraste (tumores, estenosis, fístulas).

La enteroscopía con doble balón (DBE) consiste básicamente en la utilización de un enteroscopio de 200 cm de longitud en promedio acoplado a un dispositivo (sobretubo) de 145 cm de largo. El diámetro del enteroscopio es de 9,4 mm (EN450T5) con un diámetro externo del sobretubo de 13,2 mm. Dispone de canal de trabajo de 2,8 mm. En los extremos de ambos se montan balones de látex que son insuflados en forma secuencial por una bomba especialmente diseñada que alcanza una presión de 5,6 KPa. [1]

La técnica consiste en avanzar el enteroscopio a través del intestino delgado insuflando en forma secuencial los balones de ambos dispositivos con el objetivo de replegar el órgano en forma de acordeón y valorar de esta forma en profundidad yeyuno e íleon.

El enteroscopio simple balón (SBE) utiliza un sobretubo con un balón siliconado. La diferencia es que el extremo del enteroscopio no tiene un balón de látex. Se considera que es una técnica más sencilla porque acorta tiempos de exploración pero al no disponer de balón para fijar el enteroscopio puede tener retiradas no deseadas luego de alcanzar cierta profundidad en el

intestino. Los diámetros del sistema y el canal de trabajo son semejantes a los descritos en el sistema doble balón.

El tercer sistema disponible es la enteroscopía asistida por espiral, consiste en el acoplamiento de un sobretubo en forma de hélice que no disponde de balón sino que permite la progresión en profundidad realizando movimientos rotatorios horarios y antihorarios para avanzar y retirar. Es una técnica considerada más simple y rápida. Recientemente fue aprobado en Europa y parte de Asia el novedoso enteroscopio en espiral motorizado (NMSE, Olympus Corp.). Se trata de una nueva tecnología con un motor incorporado en el mango del enteroscopio que puede ser controlado por el usuario. Esto ofrece la posibilidad de acelerar el procedimiento, facilitar la inserción y simplificar la técnica con un solo operador. Se necesitan estudios adicionales, particularmente grandes ensayos controlados para determinar el papel de este dispositivo.

El tiempo promedio de exploración utilizando enteroscopía doble balón es de 73 a 123 minutos. La vía anterógrada promedia los 220 a 360 cm de avance y la vía retrógrada 124 a 183 cm. La tasa de enteroscopía completa es de 70 a 86%. El rendimiento diagnóstico es del 40 a 80% y el rendimiento terapéutico del 15-55%. Lógicamente estos valores están afectados por indicaciones poco precisas del estudio como son la diarrea crónica y el dolor abdominal. Pero está demostrado que el 88% de los pacientes con angiodisplasias seguidos durante 55 meses aumentan el nivel de hemoglobina de 7.5 gr/dl a 11 gr/dl luego del tratamiento endoscópico con argón plasma. No obstante, la tasa de resangrado es del 48%. Los factores de riesgo de resangrado son el número de ectasias y comórbidas, fundamentalmente Insuficiencia Cardíaca. Es por este motivo que en general son necesarias reintervenciones en estos pacientes.[2]


Ilustración A


Ilustración B

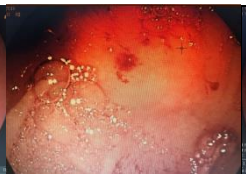
Ilustración C


Ilustración D


Ilustración E


Ilustración F

A-Yeyuno normal. **B-**Tatuaje tinta china.**C-** Ectasias en íleon. **D-**Termocoagulación con Argón Plasma. **E-**Clips hemostático. **F-**Extracción cuerpo extraño. ***(Imágenes del Servicio de Gastroenterología Clínica de Cuyo, Mendoza).***

El rendimiento diagnóstico en sangrado originado en intestino medio se reduce si se realiza el estudio luego de 2 semanas del evento clínico (del 91% al 34%).

Existen metaanálisis que comparan el rendimiento diagnóstico de DBE con cápsula endoscópica en lesiones clínicamente significativas siendo de 60% y 57% respectivamente.[3]

Es conocido que existen lesiones subdiagnosticadas en cápsula endoscópica; fundamentalmente aquellas ubicadas en duodeno y yeyuno proximal (donde la cápsula transcurre rápidamente), lesiones en el asa aferente de intestino reconstruído y divertículos sangrantes (por carecer de insuflación).

En pacientes con sangrado originado en intestino medio sin identificación de lesión en cápsula con evidencia de sangrado relevante (recurrente, masivo, necesidad de transfusión de hemoderivados) está indicado realizar enteroscopía para diagnóstico.

El rendimiento diagnóstico de SBE es de 41%-65%, con un rendimiento terapéutico de 7%-50%. El avance promedio del procedimiento es de 175 a

262 cm para la vía anterógrada y de 73 a 199 cm vía retrógrada. La tasa de enteroscopía total es de 0%-24%.

La enteroscopía en espiral tiene una ventaja que es la limitación del tiempo del procedimiento; 34 a 37 minutos con un rendimiento diagnóstico de 12% a 59%.[2]

Una revisión sistémica indicó que la profundidad de inserción de los tres métodos es similar vía anterógrada. Existen diferencias marcadas en la tasa de enteroscopía completa (57% DBE versus 0% SBE). Sin embargo, el rendimiento diagnóstico y terapéutico es similar en todos los grupos.

En el 2010 Xin reportó una tasa de enteroscopía total 44% con sistema doble balón. Takamo registra un 16,7% de enteroscopía completa con simple balón. Históricamente la tasa de enteroscopía completa en Estados Unidos y Europa ha sido menor que en Japón, pero en estudios recientes ambos logran valores cercanos a 71%.[3]

El tiempo promedio del procedimiento encuentra diferencias. Vía anterógrada 47 minutos para enteroscopía en espiral, 53 minutos SBE y 72 minutos DBE. Vía retrógrada 46, 69 y 85 minutos respectivamente.

La tasa de eventos adversos global es de 1%. Las complicaciones mayores son sangrado, perforación y pancreatitis. Los efectos adversos menores son dolor abdominal, fiebre y laceración mucosa.

Un estudio Japonés realizado por Xin involucró 9047 casos con una tasa de efectos adversos mayores de 0,72%; de los cuales perforación se observó en 0,2%, pancreatitis aguda 0,2%, neumonía aspirativa 0,09% y sangrado 0,07%.[3]

La pancreatitis aguda es más frecuentemente observada en el abordaje anterógrado pero también se ha descrito en la vía retrograda. El principal factor de riesgo es la duración del procedimiento. Es más frecuentemente en la enteroscopía con doble balón. La mayoría de los casos ocurren en la cola del páncreas, sugiriendo que es producto de la fuerza física aplicada al duodeno y al páncreas. La hiperamilasemia es frecuente y se constata en el 25 a 50% de los procedimientos anterógrados.

Conclusiones:

La enteroscopía asistida por balón permite el diagnóstico y tratamiento de lesiones previamente subdiagnosticadas y que requerían intervenciones quirúrgicas con alto índice de complicaciones y mayor mortalidad. Existen distintas modalidades pero no existen diferencias significativas en cuanto al rendimiento diagnóstico en estudios comparativos. La técnica asistida por dos balones permite un mayor porcentaje de evaluaciones completas de intestino delgado pero insume más tiempo. Puede considerarse que los efectos adversos son poco frecuentes y en la mayoría de los casos pueden manejarse clínicamente o endoscópicamente. Por todo esto podemos definir que estamos en la era del descubrimiento de la caja oscura.

Bibliografía:

1- Mouen A. Khashab, MD, Shabana F. Pasha, MD, V. Raman Muthusamy et al. The role of deep enteroscopy in the management of small-bowel disorders. Gastrointestinal Endoscopy. Volume 82, No. 4: 2015.
2- Pennazio Marco et al. Small-bowel capsule endoscopy and device-assisted enteroscopy for diagnosis and treatment. Endoscopy 2015; 47: 352–376.
3- Yamamoto et al. Clinical Practice Guideline for Enteroscopy. Digestive Endoscopy 2017;29: 519–546.

Autor Revisión: **ENTEROSCOPÍA ASISTIDA POR BALÓN: DESCUBRIENDO LA CAJA OSCURA DEL TUBO DIGESTIVO**



Dr. Matías Vega

Especialista en Gastroenterología y Endoscopia Digestiva.
Servicio de Gastroenterología Clínica de Cuyo, Mendoza.
Médico de planta Hospital El Carmen, Mendoza.

Contacto: drmatiasvega@gmail.com

Esta revisión es en agradecimiento a la beca otorgada por FAGE para el VI° Curso Internacional de Gastroenterología y Endoscopia Digestiva. Neuquén, 2019.